SIALOADENOGENE SEPSIS BEIM NEUGEBORENEN

Inaugural-Dissertation
zur Erlangung der Doktorwürde
der Zahnheilkunde
der medizinischen Fakultät der Universität Basel

vorgelegt von
WALTER GRAF aus Basel.
Basel 1934.

SIALOADENOGENE SEPSIS BEIM NEUGEBORENEN

Inaugural-Dissertation
zur Erlangung der Doktorwürde
der Zahnheilkunde
der medizinischen Fakultät der Universität Basel

vorgelegt von
WALTER GRAF aus Basel.
Basel 1934.

Von der medizinischen Fakultät genehmigt
auf Antrag von P. D. Dr. Werthemann.

Tag der Promotion: 21. November 1933.

R. UNIV.
BIBLIOTHEEK
LEIDEN

BUCHDRUCKEREI GASSER & CIE., BASEL

Sialoadenogene Sepsis beim Neugeborenen.

Eine septische Infektion kann beim Neugeborenen von jeder beliebigen Körperstelle aus ihren Anfang nehmen. Es bestehen jedoch einige Praedilektionsstellen, bei denen, sei es aus anatomischen Gründen, wie z. B. nahe Beziehungen zu Blut und Lymphbahnen, oder wegen der dort üppigen Bakterienflora oder der leichten Zugänglichkeit, die septischen Prozesse mit Vorliebe beginnen.

Am Nabel spielt sich in den ersten Lebenstagen ein entzündlicher Demarkationsprozess ab. Es ist daher auch nicht verwunderlich, dass der Nabel als Infektionsquelle auch heute noch immer eine nicht unbedeutende Rolle spielt. Denn die Nabelsepsis ist in Wirklichkeit gar nicht so selten geworden, wie man oft annimmt (Werthemann), nur ist ihre Diagnose in nicht typischen Fällen oft schwer zu stellen.

Auch der Magendarmkanal soll beim Neugeborenen nach Czerny und Moser häufig die Ursache einer Sepsis sein. Nach diesen beiden Autoren nehmen die Kinder in den ersten Lebenstagen und Monaten dadurch eine Sonderstellung ein, als bei ihnen verhältnismässig leicht im Gefolge einer Magendarmerkrankung ein Einwandern von pathogenen Mikroorganismen in die Blutbahn erfolgt.

Eine weitere wichtige Eingangspforte bildet der Respirationstraktus. Schon durch Aspiration von Fruchtwasser während der Geburt, das nach vorzeitigem, spontanem oder artifiziellem Blasensprung infiziert wurde, oder aber bei der Geburt durch Aspiration von Vaginalsekret kann das Leben von Neugeborenen durch eine Bronchopneumonie schwer gefährdet werden. Ob auch durch Aspiration von sterilem Fruchtwasser, das dann in der Lunge für die Bakterien einen günstigen Nährboden abgeben soll, sich eine Bronchopneumonie entwickeln kann (Runge, Kristner), konnte bis heute noch nicht mit Sicherheit nachgewiesen werden (Hoock).

Als letzte wichtige Eingangspforte für septische Krankheiten des Neugeborenen ist die Mundhöhle zu erwähnen. Lebhafte Epitheldesquamation begünstigt hier das Eindringen von Bakterien. Auch werden sehr leicht beim unsorgfältigen Auswischen des Mundes

Epitheldefekte gesetzt. Der lymphatische Rachenring und die regionären Lymphdrüsen sind noch nicht vollständig entwickelt. Durch infiziertes Fruchtwasser, Vaginalsekret, unreine Finger, Nahrung usw. kann sich also unter den denkbar günstigsten Bedingungen eine Bakterienflora entwickeln. Von hier aus können nun die Bakterien ausser in den Respirationstraktus oder Magendarmkanal auch durch die Tuba Eustachii ins Mittelohr gelangen, und hier eine Otitis media verursachen, oder aber sie dringen in sehr seltenen Fällen durch die Ausführungsgänge der Speicheldrüsen in die Drüsensubstanz ein und können von hier aus zu einer allgemeinen „sialoadenogenen" Sepsis führen.

Im folgenden soll über einen solchen Fall ausführlich berichtet werden. Die Krankengeschichte verdanken wir Herrn P. D. Dr. Schultheiss.

Die Mutter des Kindes war Zweitgebärende. Vor und nach der Geburt konnten an ihr keinerlei Krankheitszeichen festgestellt werden. Dagegen liess die Reinlichkeit der Mutter sehr zu wünschen übrig. Man hatte z. B. alle Mühe, sie zu bewegen, ihre Brust zu reinigen, bevor sie ihr Kind anlegte.

Das Kind selbst kam 3 Wochen zu früh spontan zur Welt. Von Anfang an war es träge und wenig trinklustig. Am zweiten Tage trat plötzlich eine leichte Schwellung in der Gegend der Submaxillaris auf. Im Munde war klinisch keine Stomatitis festzustellen. Die Temperatur stieg auf 38,7°. Weiterhin fiel auf, dass das Kind von Geburt an leichten Schnupfen, sowie geringfügigen Blutabgang aus der Nase zeigte. Am 8. Tage trat dann plötzlich der Tod ein.

Dem Sektionsprotokoll der pathologischen Anstalt in Basel entnehmen wir folgendes (vgl. S. N. 169/31):

„Leiche eines neugeborenen Knäbleins von gelbsüchtiggrauer Hautfarbe mit schuppender, trockener Haut und etwas aufgetriebenem Leib. Die Darmschlingen sind leicht gebläht. Nabel äusserlich eingetrocknet, die Nabelgefässe vollkommen zart. Das Zwerchfell steht rechts im 5. Interkostalraum, links ebenfalls. Die Rippenknorpel sind leicht aufschneidbar. Die Lungen sind gebläht. Die Thymusdrüse gut mittelgross.

Im Herzbeutel findet sich gelbsüchtiger, vermehrter Inhalt. Die Brusthöhlen sind leer. Im Bereiche des Halses findet sich etwa in der Mitte eine bläulich verfärbte Stelle, die als stecknadelkopfgrosser

Fleck imponiert, in dessen Mitte ein feiner stichartiger seichter Defekt liegt. Im rechten Nasenloch findet sich eine eingetrocknete Blutborke. Die Lippen sind hochgradig eingetrocknet. Die Haut des Halses und die Umgebung des Kinns ist etwas oedematös geschwollen.

Die Thymusdrüse ist mittelgross, richtig gelappt. Im Herzen findet sich reichlich flüssiges Blut, die Kammern sind eher etwas erweitert, rechts und links gleich stark. Das Foramen ovale ist geschlossen. Die Pulmonalklappen sind zart, ebenso die Tricuspidalis und Mitralis. Auch die Aortenklappen sind zart.

Die rechte Lunge zeigt mangelhafte Absetzung des Mittellappens vom Oberlappen, die Lungenlappen sind gebläht und überall lässt sich ein schaumiger Saft abstreifen. Paravertebral ist der Blutgehalt etwas vermehrt. Der Luftgehalt ist überall erhalten.

Die linke Lunge zeigt richtige Lappung. Die Oberfläche ist spiegelnd. Auf der Schnittfläche zeigt sich das gleiche Bild wie rechts. Im Bereiche des vorderen Halsbindegewebes und der Gegend der Submaxillardrüsen findet sich eine blutige Durchtränkung des Gewebes. Die Speiseröhre ist dunkelschwärzlich verfärbt. Die Blutung erstreckt sich im Halsbindegewebe auch nach unten und hinten gegen die hintere Pharynxwand. Die Tonsillen sind klein, leicht grau, aber richtig ausgebildet. Die Speicheldrüsen sind geschwollen und etwas gerötet.

Die Bronchien und die Luftröhre sind vollkommen zart und enthalten etwas schleimigen Inhalt. Zungengrund o. B. Die Schilddrüse ist in richtiger Lage, mittelgross. Das Bindegewebe über und oberhalb der Schilddrüse ist blutig. Die Epithelkörperchen sind beiderseits erhalten. Auf der Schnittfläche zeigt die Schilddrüse ganz symmetrischen Bau und dem Alter entsprechende Struktur.

Die Milz ist vergrössert, oberflächlich glatt, auf der Schnittfläche von bräunlichroter Farbe ohne Zeichnung.

Die Leber ist mittelgross, oberflächlich glatt, Konsistenz brüchig, Saftgehalt vermehrt. Die Gallenblase ist mittelgross und enthält dunkle z. Teil etwas krümelige Galle.

Die Nebennieren sind beiderseits in richtiger Lage und liegen neben der verdickten Nierenkapsel, die ganz durchblutet ist und dunkelrot erscheint.

Die Nieren sind vergrössert und geschwollen. Die Nierenvenen sind zart. Die Art. renalis ist sehr zart, durchgängig und ohne Blut-

pfropf. Auf der Schnittfläche ist die Niere von dunkelroter Farbe. In der Markgegend finden sich feine Streifen. Das Nierenbecken ist vollkommen zart und fleckenlos. Die Ureteren sind beiderseits zart.

Die Beckenorgane sind o. B. Hoden in richtiger Lage, im Skrotum etwas gerötet. Der Hodensack ist leicht ödematös. Auch die Haut der Oberschenkel ist wassersüchtig geschwollen und im Abdomen sowohl als auch im Herzbeutel vermehrte Flüssigkeit. Magendarmkanal o. B. Keine Fehlbildungen. Im Magen ist die Schleimhaut gerötet.

Der Schädel wird nach der Tentoriummethode eröffnet. Die harte Hirnhaut ist überall vollkommen in Ordnung. Kleinhirn und Grosshirn sind ohne herdförmige Veränderungen. Aeusserlich nirgends Zeichen einer Verletzung. In der Galea aponeurotika findet sich etwas oedematöser Saft."

Mikroskopische Untersuchung.

Linke Submaxillaris. Das Bindegewebe sowohl der Kapsel als auch der Drüsensepten ist sehr locker und stark mit Blut durchtränkt. Das umgebende Bindegewebe und die Drüsensepten sind stark von Lymphocyten und Leukocyten durchsetzt. Die Gefässe sind stark erweitert, zeigen aber sonst keinerlei Veränderungen der Wand. Sie enthalten reichlich Blut mit vermehrten Leukocyten.

Die Drüsenläppchen sind teilweise fast vollkommen eingeschmolzen. An einigen Stellen finden sich zahlreiche Abszesse. Hauptsächlich die serösen Drüsenelemente sind ergriffen. Die entzündlichen Zellinfiltrate sind im Bereiche der Drüsenläppchen weit stärker ausgebreitet als im Bindegewebe. Die Sekretröhren sind erweitert und enthalten Schleim und Leukocyten. Ihr Epithel ist meist intakt.

Die Ausführungsgänge sind angefüllt mit Detritusmassen und Eiter. Sie zeigen an einigen Stellen Abschilferung des Epithels.

Grampositive Kokken finden sich in Haufen in den eingeschmolzenen Drüsenpartien, spärlich dagegen in den Detritusmassen der Ausführungsgänge. Im Bindegewebe, den Gefässen und den Sekretröhren finden sich keine Bakterien. Eine cervikale Lymphdrüse ist akut entzündet. Ihr follikulärer Bau ist vollkommen aufgelöst. Das Gewebe ist durchsetzt von zahlreichen eosinophilen Leukocyten und kernlosen nekrotischen Elementen. Die Sinus sind angefüllt von

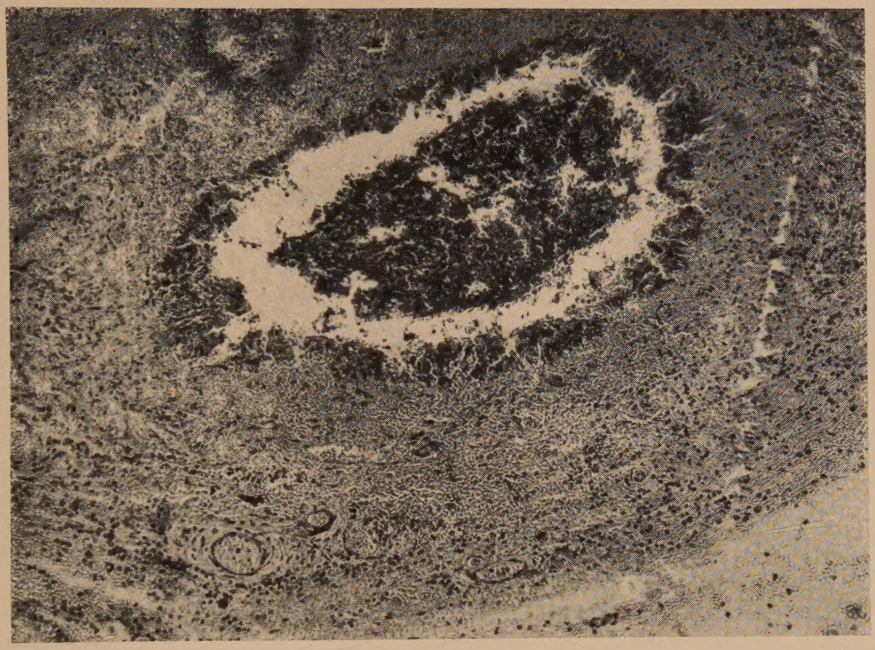

Abb. 1. Ausführungsgang der linken Submaxillaris mit Eiterzellen und Detritus gefüllt.

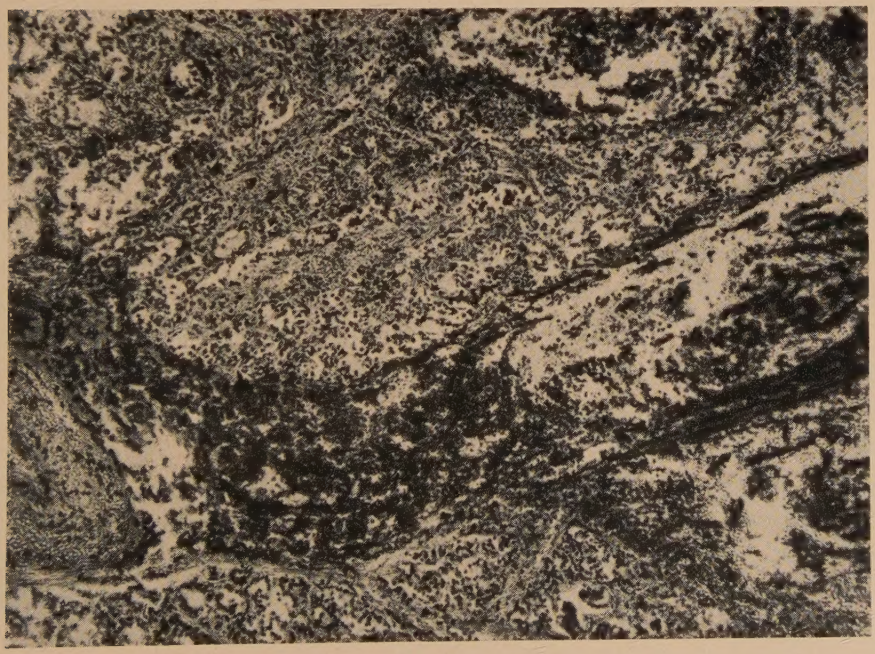

Abb. 2. Abszedierende und acute interstitielle Entzündung der rechten Sublingualis.

solchen. Die Gefässe sind hyperämisch. Man sieht zahlreiche, grosse Rundzellen und Lymphoblasten, ferner diffuse Blutung in den Knoten.

Die *rechte Submaxillaris* erscheint stärker ergriffen als die linke. Die Acini sind durch aufgelockertes Bindegewebe, das stark mit Blut durchtränkt ist, weit voneinander getrennt. In den Läppchen finden sich zahlreiche Abszessherde. In der Mitte dieses Abszesses finden sich ganze Haufen von Kokken, auch Diplokokken, aber nicht in Kettenform. Im Uebrigen zeigen sich die gleichen Befunde wie bei der linken Submaxillaris. Eine kleine Lymphdrüse ist ebenfalls stark entzündet. Auch die Muskulatur und die Adventitia grösserer Gefässe weist starke Entzündung auf. Die Kapsel der Drüse ist dicht entzündlich infiltriert.

Linke Sublingualis. Die Kapsel ist auch hier sehr locker und stark mit Blut durchtränkt. Die grösseren Septen sind dagegen frei von Blut. Auch kann von einer Entzündung hier nicht gesprochen werden. Nur in der Nähe eines Ausführungsganges zeigt sich leichtere Entzündung. Die Gefässe sind erweitert. In der angrenzenden Muskulatur der Zunge finden sich an einzelnen Stellen schwache entzündliche Infiltrate. Stark entzündet ist dagegen der M. Mylohyoideus. Die Drüse selbst ist vollständig normal. In einem grösseren Ausführungsgang innerhalb der Drüse selbst findet sich nur Schleim, keine Lymphocyten, Detritus oder Bakterien.

Ausserhalb der Drüse befindet sich im untersuchten Präparat ein grosser Ausführungsgang (vgl. Abb. 1).

Sein Epithel ist zweischichtig, stark aufgelockert und zum Teil zerstört. Im Innern ist er angefüllt mit Eiter, Fibrin und Detritusmassen. An einigen Stellen finden sich grampositive Kokken einzeln oder in kleineren Haufen zusammenliegend. Im umgebenden Bindegewebe, das hier sehr stark entzündet ist, finden sich keine Bakterien, dagegen reichlich in den Detritusmassen innerhalb des Ganges.

Es handelt sich bei diesem Gang um den Ductus Submaxillaris.

Rechte Sublingualis. Im untersuchten Schnitt finden sich drei Drüsenlobuli. Zwei davon zeigen ungefähr das gleiche Bild wie die Submaxillaris. Neben grösseren Abszessen sind nur einige wenige Acini zu sehen. Zum Teil kann man bei ihnen wohl die äussere Form des Acinus und die Zellkerne noch erkennen, aber die einzelnen Zellen sind nicht mehr sichtbar voneinander getrennt (vgl. Abb. 2).

In den Abszessen wieder ganze Haufen von grampositiven Kokken. Das Bindegewebe ist stark entzündet und durchblutet. Ebenfalls die Muskulatur des Mundbodens. Die Zungenmuskulatur zeigt gegen die Drüse zu beginnende Entzündung.

Der dritte Drüsenlobulus ist vollständig normal. Er ist von den beiden andern nur durch ein schmales Bindegewebsseptum getrennt. Die Peripherie der Drüse ist entzündet. Im Innern dagegen finden sich keinerlei Spuren einer Entzündung. Doch ist auch hier das Gewebe zum Teil diffus durchblutet. Einige kleinere Ausführungsgänge enthalten nur Schleim, keine korpuskulären Elemente.

Rechte Tonsille. Als Ganzes ist sie nicht vergrössert. Mikroskopisch zeigt sie keine Struktur in einzelne Follikel und besteht aus einem diffus entzündeten lymphatischen Gewebe, in welchem massenhaft polynucleäre Leukocyten zu finden sind. Hie und da angeschnittene Krypten, in deren Lichtung sich Detritusmassen finden. Nach der Tiefe zu ist die Tonsille ganz unscharf begrenzt. Im peritonsillären Bindegewebe und besonders im perivaskulären findet sich eine starke frische Entzündung, vorwiegend leukocytärer Natur, darunter Eosinophile. Im Innern, besonders entlang den Krypten, massenhaft grampositive Kokken. Auf der Oberfläche der Tonsille findet man dagegen nur hie und da ein einzelnes Bakterium.

Die *linke Tonsille* entspricht ganz der rechten. Nur findet man hier auch auf der Aussenfläche massenhaft Bakterien.

Speiseröhre. Das Epithel erscheint etwas aufgelockert. Alle Gefässe sind stark erweitert. In der Submucosa findet sich eine diffuse Entzündung mit spärlichen Leukocyten und lymphocytärer Infiltration mit grossen Rundzellen.

Zunge. Die Zunge zeigt regelmässiges Plattenepithel. In der Submucosa findet man zum Teil deutliche Entzündungsinfiltrate aus Leukocyten und Lymphocyten und vorwiegend auch aus grösseren Rundzellen bestehend. Die Entzündungsinfiltrate sind nicht diffus, sondern mehr herdförmig angeordnet und reichen nicht in die Tiefe. Die Muskulatur der Zunge ist frei von Entzündung. Auch die Drüsen der Zunge sind o. B.

Im Grampräparat findet man auf der Zungenoberfläche ganz vereinzelt grampositive Kokken.

Leber. Die Leber enthält Blutbildungsherde und zeigt deutliche Infiltration der Glissonschen Scheide, allerdings vorwiegend von

Lymphocyten und eosinophilen Leukocyten. In den Kapillaren ist das Blut ziemlich reich an weissen Blutkörperchen. Pathologische Zellformen finden sich nicht im Kapillarblut.

Milz. Die Milz ist blutreich, aber ebenfalls ohne pathologische Zellformen. Die Follikelgrenzen sind etwas undeutlich. In der Pulpa finden sich eosinophile Leukocyten. Keine Haemosiderinablagerungen.

Rechte Niere. In der Niere findet sich eine diffuse Durchblutung vom Nierenbecken aus. Rinde und Mark sind nicht entzündet. Glomeruli reichlich vorhanden.

Das *Nebennierenmark* und die innere Rindenschicht sind diffus durchblutet. Keine entzündlichen Infiltrate, (wahrscheinlich infektiös-toxische Blutung).

Auf dem Herzagar entwickeln sich zahlreiche, rundliche, gelbe Kolonien: Staphylokokken in Reinkultur.

Die Parotis wurde bei der Sektion nicht zur histologischen Untersuchung eingelegt.

Epikrise.

Das Schrifttum über eitrige Speicheldrüsenentzündungen beim Neugeborenen ist sehr spärlich. Ueber die Ursache der Entzündung ist nicht viel bekannt. Die meisten Autoren nehmen bei den von ihnen beobachteten Fällen eine von der Mundhöhle durch die Ausführungsgänge in die Drüsen aufsteigende Infektion an. Sie stützen sich dabei auf rein klinische oder histologische Beobachtungen. Klinisch wird fast immer zuerst eine Schwellung der Drüsen festgestellt und kurze Zeit später kann dann durch Druck auf die geschwollenen Speicheldrüsen aus den Drüsengängen Eiter ausgepresst werden. Bei der mikroskopischen Untersuchung der erkrankten Drüsen weisen dann die Ausführungsgänge die stärksten pathologischen Veränderungen auf, während das Drüsengewebe selbst und die Gefässe auffallend wenig in Mitleidenschaft gezogen sind. Ferner ist auffallend, dass die eitrige Speicheldrüsenentzündung meist ohne irgendwelche infektiöse Grundkrankheit auftritt (Hanau). Hanau glaubt auch, das häufige Erbrechen der kleinen Kinder, wodurch die Mundhöhle verunreinigt wird, verantwortlich für die Infektion machen zu können.

Karlinsky, der einen Fall von eitriger Parotitis bei einem Neugeborenen beobachtete, dessen Mutter an Erysipel litt, dachte auch an die Möglichkeit einer Infektion vom Darme her. Zur Aufklärung des Falles machte er mehrere Tierversuche. Er verwendete dazu ausschliesslich Tiere im Alter von 3—8 Tagen. Diese fütterte er mit durch Staphylokokken infizierter Milch. Das Resultat von 48 Tierversuchen (17 Hunde, 21 Kaninchen, 10 Katzen) war folgendes:

1. Sechsmal allgemeine Infektion (2 Katzen, 4 Kaninchen), wobei sich Rötung und Schwellung der ganzen Darmschleimhaut zeigte.

2. Fünfmal acute eitrige Parotitis ohne Veränderung im Magendarmkanal.

3. Siebzehnmal (16 Hunde, 5 Katzen, 6 Kaninchen) akuter Darmkatarrh mit letalem Ausgang.

4. Achtmal allgemeine Infektion mit Bildung von miliaren Eiterherden in Leber und Nieren.

5. Bei allen konnte im Kot Staphylokokkus pyogenes aureus nachgewiesen werden.

Die Versuche verliefen also im Sinne Karlinskys negativ. Denn gerade bei den 5 Tieren mit eitriger Parotitis fehlten pathologische Veränderungen im Magendarmkanal und den übrigen Organen. Alle Anzeichen sprechen auch hier für eine aufsteigende, duktogene Infektion. Bemerkenswert ist, dass alle Versuchstiere ohne Ausnahme durch die infizierte Milch meist sehr schwer erkrankten, im Gegensatz zur Erfahrung beim Menschen, wo doch in geburtshilflichen Kliniken sehr oft kleine Kinder, trotz bestehender Mastitis, an die Brust gelegt werden, ohne dabei irgendwelchen Schaden zu nehmen. Dann möchte ich auch auf die Untersuchungen von Cohn und Neumann hinweisen, die bei 61 Untersuchungen in der Milch von gesunder Mama 48 mal Bakterien, wovon 41 mal Staphylokokkus pyogenes nachweisen konnten. Diese Tatsachen zeigen, dass es wahrscheinlich nicht so sehr auf den Erreger selbst ankommt, sondern eher auf die Widerstandskraft des kindlichen Organismus. Gerade bei der Entzündung der Speicheldrüsen wird die Funktion der Drüse eine nicht geringe Rolle spielen. Der Speichel wird dabei mehr mechanisch wirken, als antibakterizid. Auffallend ist doch, dass bei den meisten Kindern mit eitriger Speicheldrüsenentzündung die Appetitlosigkeit eines der ersten Krankheitssymptome darstellt und

bekanntlich ist eine reichliche Speichelsekretion von einem guten Appetit sehr stark abhängig.

Rost gelang es zuerst, auf haematogenem Wege beim Hunde einwandfrei eine eitrige Parotitis zu erzeugen. Er injizierte 10 Hunden eine Staphylokokkenkultur in die Maxillaris interna. 2 Versuchstiere blieben gesund. Bei den positiven Fällen zeigte sich primär eine eitrige Entzündung der Speichelgänge mit starker Bakterienanhäufung Das Drüsengewebe selbst wurde erst sekundär befallen. Rost infizierte dann noch 3 Tiere vom Ductus Stenonianus aus, alle 3 mit positivem Resultat. In allen Fällen zeigte sich primär eine eitrige Entzündung der Speichelgänge mit starker Bakterienanhäufung. Erst sekundär wurde auch hier das Drüsengewebe von der Entzündung ergriffen. In den Gefässen konnte Rost in keinem Fall Bakterien nachweisen. Ueberhaupt zeigten alle Drüsen, sowohl diejenigen, die auf haematogenem Wege, als auch diejenigen, die auf „duktogenem" Wege infiziert wurden, immer die gleichen pathologischen Veränderungen. Man kann also nach Rost am histologischen Präparat nicht unterscheiden, auf welche Art die Entzündung zustande gekommen ist.

In neuester Zeit hat dann Grüneberg an einem grösseren Material untersucht, ob die Rost'schen Tierversuche auch beim Menschen Geltung haben. Dies konnte er an Hand von zahlreichen mikroskopischen Präparaten in vollem Masse bestätigen, indem er hier ganz analoge Befunde machte. Es gelang ihm dann noch in einigen Fällen von haematogener Infektion, auch in den Blutgefässen Bakterienthromben nachzuweisen.

Nun zur Besprechung unseres Falles. Aus den obigen Ausführungen können wir ersehen, dass wir uns zur Feststellung des Infektionsweges meist nicht allein auf die histologischen Veränderungen verlassen dürfen, weil die Speicheldrüsen sowohl bei haematogener als auch bei duktogener Infektion in ähnlicher Weise erkranken. In unserem Falle kommen wir am ehesten zum Ziele, wenn wir uns kurz die anatomischen Verhältnisse der Sublingualis und der Submaxillaris vergegenwärtigen.

Die Glaudula Submaxillaris liegt unter dem Musculus Mylohyoideus, zwischen Digastricus und dem Unterkieferkörper. Sie schiebt einen Fortsatz von Drüsengewebe um den hintern Rand des Musculus Mylohyoideus auf die obere Seite des Muskels, der sich direkt der Unterzungendrüse anschliesst. Im Fortsatz eingeschlossen liegt

der Ausführungsgang der Drüse, der Ductus submaxillaris (Warthonii), der um den hintern Rand des Musculus Mylohyoideus umbiegt und auf diesem, medial der Sublingualis nach vorne verläuft, um vorn in der Caruncula sublingualis in die Mundhöhle zu münden.

Die Glandula sublingualis ist ein Komplex von einer grösseren und 5—20 kleineren Einzeldrüsen. Erstere mündet mit dem Ductus sublingualis in der Caruncula sublingualis. Letztere öffnen sich getrennt mit kleinen Ausführungsgängen, Ductus Rivini, längs der Kante der Plica sublingualis.

Bei der Betrachtung unserer Präparate haben wir gesehen, dass die ganze Mundhöhle und hauptsächlich auch die Tonsillen mit Staphylokokken besetzt sind. Im Drüsengewebe der beiden Submaxillardrüsen zeigen sich zahlreiche Abszesse. In den Ausführungsgängen finden wir inmitten von Eitermassen grosse Bakterienhaufen. Bei beiden Drüsen ist die Einschmelzung ungefähr gleich weit fortgeschritten.

Ganz anders sind dagegen die Verhältnisse bei den beiden Sublingualdrüsen. Die linke Sublingualis zeigt nicht die geringsten Zeichen einer Entzündung. Nur das umgebende Bindegewebe des Speichelganges, der abseits der Drüse liegt, ist entzündet.

Bei diesem Gang wird es sich um den Ductus submaxillaris handeln. Die angeschnittenen Drüsenpartien gehören zu den Teilen der Sublingualis, die ihr Sekret an die Plica sublingualis abgeben.

Bei der rechten Sublingualis sind drei Drüsenlobuli geschnitten, zwei davon zeigen starke Einschmelzungsherde, während der dritte vollkommen normal ist, obwohl er nur durch ein schmales Bindegewebsseptum von den beiden andern getrennt ist. Die beiden entzündeten Lobuli, die noch stärker zerstört sind als die Submaxillaris, müssen dem Drüsenanteil der Sublingualis angehören, der sein Sekret zusammen mit der Submaxillaris an der Caruncula in die Mundhöhle fliessen lässt. Der dritte, normale Lobulus repräsentiert wieder eine selbständige Drüse, die an der Plica sublingualis mündet.

Nehmen wir in unserm Falle duktogene Infektion an, so werden uns die Veränderungen sofort klar. Die Bakterien sind nur an der Caruncula sublingualis in die Drüsen eingedrungen. Nur so können wir uns erklären, warum einerseits ein Teil der gleichen Sublingualdrüse vollständig normal geblieben ist, während der Rest sogar noch stärker ergriffen ist als die Submaxillaris, da ja die Bakterien bis

zur Sublingualis den viel kürzeren Weg zurückzulegen hatten als bis zur Submaxillaris. Der Prozess konnte nur entlang der Drüsenlumina gehen, weil man sonst am unversehrten Drüsenlobulus, der doch nur durch ein ganz schmales Bindegewesbseptum von den beiden andern getrennt ist, sicher auch pathologische Veränderungen sehen müsste, was nicht der Fall ist.

Die Bakterien selbst gelangten sehr wahrscheinlich auf dem Wege der mütterlichen Brust in den Mund des Kindes. Es ist aber auch nicht ausgeschlossen, dass das Kind schon vorher durch Verschlucken von infiziertem Fruchtwasser angesteckt wurde. Schlechte Funktion der Speicheldrüsen mag dann noch das Eindringen der Bakterien befördert haben.

Den plötzlich eintretenden Tod des Kindes müssen wir auf eine akute Nebenniereninsuffizienz zurückführen. Dafür spricht die starke Blutung in die Nebenniere (Baumann, Scheidegger), die sicher infektiöser Natur ist.

Zusammenfassung.

In der vorliegenden Arbeit wird ein sehr seltener Fall einer eitrigen Entzündung der Submaxillaris und Sublingualis bei einem Neugeborenen beschrieben. Das Kind ist von Geburt an nicht lebhaft und hat einen leichten Schnupfen. Die Krankheit verläuft sehr rasch. Am Anfang zeigt sich nur eine geringe Schwellung in der Gegend der Submaxillaris. Darauf steigt die Temperatur schnell an. Die Submaxillaris und auch der Anteil der Sublingualis, der sein Sekret an der Caruncula sublingualis in die Mundhöhle abgibt, werden fast vollständig eingeschmolzen. Die Infektionserreger müssen aus anatomischen Gründen von der Mundhöhle aus in die Speicheldrüsen gelangt sein. Später gehen die Bakterien ins Blut über. In der Folge kommt es zu septischen Blutungen ins Halsbindegewebe, dann auch in die Nieren und Nebennieren. Am 8. Lebenstag stirbt das Kind ganz plötzlich. Der plötzliche Tod darf aller Wahrscheinlichkeit nach auf eine akute Nebenniereninsuffizienz infolge Blutung zurückgeführt werden.

Aehnliche Fälle findet man in der Literatur sehr selten beschrieben. Bei den erkrankten Kindern handelt es sich entweder um Frühgeburten oder um Zangengeburten oder sonst lebensschwache

Kinder. Als Ursache der Erkrankung werden die verschiedensten Faktoren beschuldigt, wie Erbrechen, schmutzige Schnuller, Ver-Verletzungen der Mundschleimhaut, Ammenernährung, künstliche Ernährung, Mastitis der Mutter, Aspiration von Fruchtwasser oder Vaginalsekret etc. Als Erreger kommen hauptsächlich die Staphylokokken in Betracht und zwar konnten sie meist in Reinkultur wie in unserm Falle gezüchtet werden.

Die Infektion breitet sich teils nach Art einer Senkungsphlegmone längs der Halsgefässe nach der Tiefe zu aus, teils auf dem Blutwege unter Bildung von metastatischen Abszessen in den verschiedensten Organen. Die Krankheit führt in ca. 66 % durchschnittlich in 8—16 Tagen zum Tode. Fieber braucht während der Krankheit nicht zu bestehen.

Im folgenden sind die in der Literatur bekannten Fälle in Tabellenform wiedergegeben.

Autor	Geburt	Alter bei Eintritt der Erkrankung	Erkrankte Drüse	Bakterien	Ausgang der Krankheit
Auerbach	Frühbegurt	3.Woche	linke Parotis	?	Tod
Auerbach	Frühgeburt	4.Woche	rechte Parotis	?	Tod
Auerbach	normal	?	rechte Submaxillaris	?	Heilung
Lewin	Frühgeburt	2.Woche	rechte u. linke Parotis	Staphylokokken	Heilung
Brettschneider	normal	9.Woche	rechte u. linke Parotis	Staphylokokken	Tod
Brettschneider	normal	5.Woche	linke Parotis	?	Tod
Siegmund	normal	2. Tag	linke Submaxillaris	Streptokokken	Tod
Siegmund	normal	6. Tag	Submaxillaris	Staphylokokken	Tod
Plewka	Frühgeburt	1. Tag	rechte Parotis	Staphylok. Dipl. Strept.	Tod
Jelski	normal	7. Mon.	linke Parotis, linke Submaxillaris	Streptokokken Pyocyan.	Tod
Heath	?	3. Mon.	linke Parotis	Staphylokokken	Heilung
Bonnaire	Frühgeburt	4. Tag	linke u. rechte Parotis	Staphylokokken	Tod
Brindeau	Frühgeburt	9. Tag	Parotis	Soor, Staph.	Tod
Bannelier	Frühgeburt	3.Woche	linke Parotis	?	Tod
Bannelier	Frühgeburt	7.Woche	linke Parotis	?	Tod
Bannelier	normal	3.Woche	rechte Parotis	Staph. Strept.	Heilung
Perrot	normal	3. Tag	linke Parotis	Streptokokken	Heilung
Demelin	normal	2. Tag	linke Parotis	Staphylokokken	Tod
Durante	?	14. Tag	Parotis	Staphylokokken	Heilung
Nobécourt	?	?	Parotis	Staphylokokken	Tod
Handrick	normal	?	rechte Parotis	Kokken	Tod
Ibrahim	Frühgeburt	10. Tag	Parotis	keine Gonok.	Heilung
Karlinsky	normal	5. Tag	Parotis	Staphylokokken	Tod
Thomassian	Frühgeburt	13. Tag	rechte Parotis	Staphylokokken	Heilung
Chassaude	Frühgeburt	17. Tag	rechte Parotis	Staphylokokken	Tod
Chassaude	Frühgeburt	?	linke u. rechte Submaxillaris	Streptokokken	Tod
Lequeux	normal	6. Tag	Submaxillaris	Staphylokokken	Heilung
Lequeux	normal	8. Tag	Parotis	Staphylokokken	Tod
Hennig	normal	3. Tag	rechte Submaxillaris	?	Tod
Hennig	normal	3. Tag	linke Submaxillaris	?	Tod
Hennig	?	2. Tag	linke Submaxillaris	?	Tod
Brand	normal	2. Tag	rechte Parotis	?	Heilung

Literatur-Verzeichnis.

1. Auerbach: Ueber eitrige Speicheldrüsenentzündungen bei Säuglingen. Jahrbuch für Kinderheilkunde 1910, Bd. 72, S. 209.
2. Bannelier: Les infections salivaires chez le nouveau-né et le nourrisson. Thèse de Montpellier 1905.
3. Basch K.: Ueber Nabelsepsis. Jahrbuch für Kinderheilkunde 1899, Bd. 50, S. 15.
4. Baumann Th.: Zur Aetiologie und Klinik der akuten Nebennierenin suffizienz. Zeitschrift für Kinderheilkunde 1931, Bd. 51, S. 276.
5. Bonnet-Roy: L'inflammation de la glande sublinguale. Revue de Chirurgie 1921, Bd. 59, S. 40.
6. Brandt W.: Akute sekundäre Parotitis bei 7 Tag altem Säugling. Deutsche Med. Wochenschrift 1924, Bd. 50, No. 33.
7. Brettschneider: Die primäre eitrige Parotitis des frühen Säuglingsalters. Archiv für Kinderheilkunde, Bd. 55, S. 199.
8. Brüning u. Schwalbe: Handbuch der Pathologie des Kindesalters. Bd. 1. Wiesbaden 1912.
9. Chassaude-Baroz: Infection des glandes sousmaxillaires chez le nouveau-né. Paris Thèse med. 1899—1900.
10. Chiari: Zur Kasuistik der Erkrankung der Unterkieferspeicheldrüse. Wiener klin. Wochenschrift, Bd. 25, No. 42, S. 1562.
11. Czerny u. Moser: Klinische Beobachtungen an magenkranken Kindern im Säuglingsalter. Jahrbuch für Kinderheilkunde, Bd. 28, S. 430.
12. Decker A.: Die primär eitrige Parotitis beim Säugling. Med. Diss., Frankfurt a. Main 1923, Zusammenfassung.
13. Derschte: Sialoadenitis neonatorum. Döderleins Handbuch der Geburtshilfe, S. 829.
14. Eugen-Kirch: Zur Pathologie der grossen Mundspeicheldrüsen. Verhandlungen der Deutschen Pathologischen Gesellschaft, München 1931.
15. Fischl: Quellen und Wege der septischen Infektionen beim Neugeborenen.
16. Grüneberg: Histologische und bakteriologische Untersuchungen über Mitbeteiligung der grossen Mundspeicheldrüse an septischen und pyämischen Allgemeinerkrankungen des Mundes. Inaug. Diss., Erlangen 1931.
17. Guidi Mughetto: Mikrologia e metastasi. Florenz 1896. Jahrbuch für Kinderheilkunde 1897, Bd. 44, S. 423.
18. Hanau: Ueber die Entstehung der eitrigen Speicheldrüsenentzündung. Zieglers Beiträge 1889, Bd. 4, S. 485.

19. Handrick Ed.: Die Entstehung der eitrigen Parotitis im Kindesalter. Jahrbuch für Kinderheilkunde 1914, Bd. 79, S. 574.
20. Heath P. M.: Eitrige Parotitis beim Säugling. Lancet 1908, Bd. 2, S. 378.
21. Hennig: Ueber die Entzündung der Unterkieferspeicheldrüse beim Neugeborenen. Deutsche Med. Wochenschrift 1880, Heft No. 49.
22. Hess Thayssen: Die akuten nichtspezifischen Pneumonien der ersten Lebenstage. Jahrbuch für Kinderheilkunde 1914, Bd. 79, S. 140.
23. Honigmann: Eine selbständige Form akuter eitriger Speicheldrüsenentzündung. Zeitschrift für Chirurgie, Bd. 160, 1920, S. 252.
24. Hoock H.: Untersuchungen über Todesursachen bei Neugeborenen. Zieglers Beiträge, Bd. 77.
25. Hoock H.: Ueber angeborene nichtspezifische Pneumonien und Pneumonien der ersten Lebenstage nach Aspiration innerhalb der Geburtswege. Virchows Archiv 267, S. 571.
26. Ibrahim J.: Eitrige Parotitis bei frühgeborenem Kind mit Ophthalmoblennorrhoe. Jahrbuch für Kinderheilkunde 1913, Bd. 77, S. 202.
27. Jelsky: Akute haemorrhagische Nephritis nach Parotitis epidemica. Archiv für Kinderheilkunde 1908, Bd. 47, S. 164.
28. Karlinski: Ein experimenteller Beitrag zur Kenntnis der Pyosepticaemie des Neugeborenen vom Verdauungstrakte aus. Prager Med. Wochenschrift 1890, No. 22, S. 277.
29. Kien: 2 Fälle eigentümlicher Schwellung der Parotis beim Neugeborenen. Zeitschrift für Geburtshilfe 1901, Bd. 46, S. 259.
30. Lang: Handbuch der spez. Pathologie, Anatomie und Histologie. Henke-Lubarsch, Berlin 1929.
31. Lewin J.: Ueber primär eitrige Speicheldrüsenentzündung des frühen Säuglingsalters. Archiv für Kinderheilkunde 1930, Bd. 60, S. 462.
32. Lequeux P.. 2 Fälle von Staphylokokkeninfektion der Speicheldrüsen beim Neugeborenen. Archiv für Kinderheilkunde, Bd. 52, S. 421.
33. Mikulies u. Kümmel W.: Die Krankheiten des Mundes. Jena 1909.
34. Nicol: Ueber genuine eitrige Parotitis. Zieglers Beiträge 1912, Bd. 54, S. 385.
35. Neisser: Ueber die Durchgängigkeit der Darmwand für Bakterien. Zeitschrift für Hygiene 1896, Bd. 22, S. 12.
36. Perrot-Petit: Infection de la glande parotide chez le nouveau-né. Thèse de Paris 1901.

37. Plewka W.: Zur Pathogenese der eitrigen Parotitis bei Neugeborenen. Archiv für Kinderheilkunde 1921, Bd. 69, S. 279.
38. Rost Fr.: Experimentelle Untersuchungen über eitrige Parotitis. Deutsche Zeitschrift für Chirurgie 1914, Bd. 130, S. 305.
39. Runge: Die Krankheiten der ersten Lebenstage. Stuttgart 1885.
40. Scheidegger: Ueber hämorrhagische Infarzierung beider Nebennieren bei Sepsis. Centralblatt für allgemeine Pathologie und pathologische Anatomie 1933, Bd. 57, S. 163.
41. Senator: Ein Fall von eitriger, durch Verstopfung des Ductus Stenonianus bedingter Parotitis. Jahrbuch für Kinderheilkunde 1876, Bd. 10, S. 369.
42. Siegmund H.: Sialoadenogene Sepsis bei Neugeborenen. Paradentium 1931, Heft 2, Festschrift f. Loos.
43. Siegmund u. Weber: Pathologische Histologie der Mundhöhle. Leipzig 1926.
44. Szlarik: Lungenveränderungen bei Neugeborenen. Zieglers Beiträge, Bd. 89, Heft 1, S. 40.
45. Thommassian: Parotidite suppurée chez le nouveau-né. Genève, Thèse med. 1910/11.
46. Weinländer: Symptomatologie und Therapie der sec. Speicheldrüsenerkrankungen. Wiener Klin. Wochenschrift 1910, S. 166.
47. Werthemann: Ueber schwer erkennbare Formen der Nabelsepsis. Schweiz. Med. Wochenschrift 1927, Bd. 57.

Curriculum vitae.

Ich, Walter Graf, wurde am 5. Juni 1908 in Basel geboren, als Sohn des Kaufmanns Hermann Graf und seiner Gattin Jaqueline geborene Hellegreen. In Münchenstein besuchte ich die ersten fünf Primarklassen und darauf in Basel das Untere Gymnasium und die Obere Realschule. Im Frühling 1928 bestand ich die Maturitätsprüfung und immatrikulierte mich dann an der Medizinischen Fakultät der Universität Basel. Am Ende des Wintersemesters 1931—1932 bestand ich die Eidgenössische Fachprüfung für Zahnärzte.